

ANTI-AGE

MAGAZINE

Successful Aging

25 experts vous conseillent
Advice from 25 experts

STÉRÉOTYPES
AUTOUR DE L'ÂGE
ET DE L'ATTRAIT
FÉMININ

STEREOTYPES
SURROUNDING
AGE AND FEMININE
ALLURE

TRAITER
LE DOUBLE
MENTON
TREATING
A DOUBLE
CHIN

NOS LIEUX
INCONTOURNABLES
OUR MUST-VISIT
PLACES

LA POSE DE
FILS TENSEURS
RÉSORBABLES
INSERTING
RESORBABLE
THREADS

LES « RUSSIAN LIPS »
“RUSSIAN LIPS”

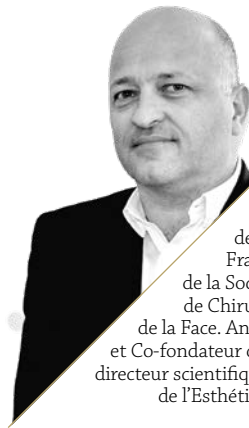Dossier **I.A. et Santé** *Special* **A.I. and Health**

Juillet, Août, Septembre 2024
July, August, September 2024

#55

M 05492 - 55 - F: 4,90 € - RD





DR
**FREDÉRIC
BRACCINI**

Dr Frédéric Braccini, ENT, Plastic surgery of the face, Nice (France), Secretary for the French Society of Facial Plastic Surgery. Former president and co-founder of the SAMCEP, scientific director of the Awards de l'Esthétique Médicale de la Face. Ancien Président et Co-fondateur de la SAMCEP, directeur scientifique des Awards de l'Esthétique Médicales

braccini.net

[Docteur.Frederic.Braccini](https://www.facebook.com/Docteur.Frederic.Braccini)

[dr.frederic.braccini](https://www.instagram.com/dr.frederic.braccini)



DR
**MARIE
BRACCINI**

Dental Surgeon
Centre Dentaire
de la Pointe,
Blausasc
Chirurgien
Dentiste
Centre dentaire
de la pointe,
Blausasc

docteur-marie-braccini.com

TRAITEMENT MODERNE DES LÈVRES PAR L'ACIDE HYALURONIQUE

MODERN LIP TREATMENTS WITH HYALURONIC ACID

Entre une « bouche naturelle » et une « bouche « sexy » !

Mid-way between "natural" lips and "sexy" lips!

Les lèvres et la région péri-buccale subissent un vieillissement obligé qui va stigmatiser les expressions négatives liées à l'âge. Le traitement des lèvres peut concerner les jeunes avec l'explosion de la demande chez les « millenials » (embellissement), et les personnes plus âgées.

Les méthodes d'injections ont beaucoup évolué ces dernières années sous l'impulsion notamment de la tendance « russian lips » et de l'importance des selfies chez les plus jeunes. Au comblement classique et la « sculpture anatomique » des lèvres pour un résultat naturel, se substituent des injections qui verticalisent les lèvres (notamment supérieures) pour encore « plus de présence » dans le visage. L'anatomie est essentielle pour injecter dans les bons plans dynamiques, mais aussi pour éviter les complications notamment emboliques. Les dangers vasculaires sont représentés par les branches de divisions de l'artère faciale (photo 1).

The lips and peri-buccal region suffer from inevitable aging, which exacerbates the negative expressions connected with age. Lip treatments might be aimed at young people, with a skyrocketing demand among Millennials (enhancement), as well as older people.

Injection methods have evolved greatly over the last few years, namely under the influence of the "Russian Lips" trend and with the importance of selfies for young people. The classic filling techniques and the "anatomical sculpting" of the lips for a natural result are being replaced by injections that increase the height of the (mainly upper) lips to make them even more prominent in the face. Anatomical knowledge





/// RÉTRO-TRAÇAGE LINÉAIRE À L'AIGUILLE

La technique la plus utilisée pour les injections dans les lèvres est le rétro-traçage linéaire à l'aiguille (27 ou 30 G) ou à la canule (25 ou 27 G). La quantité d'une seringue (1 à 1,2 ml) est suffisante pour le traitement initial des deux lèvres, avec la possibilité de retouches deux à quatre semaines plus tard. L'augmentation dure environ 12 mois après un ou deux traitements, mais la durée de la tenue reste multi factorielle.

L'INJECTION DU CONTOUR DES LÈVRES

Les injections seront effectuées à l'aide d'une aiguille ou d'une canule avec le tiers externe de la lèvre comme point de départ. En tenant la seringue ou la canule parallèle à l'axe longitudinal de la lèvre, le produit est injecté tout le long de la frontière peau / vermillon par la technique rétro-traçante. Le massage et le positionnement au fur et à mesure du produit sont essentiels. Le comblement

is vital for injecting into the right dynamic planes, but also for avoiding complications, particularly embolic ones. The vascular danger areas are the divisional branches of the facial artery (photo 1).

LINEAR RETROTRACING WITH A NEEDLE

The technique most frequently used for injecting the lips is the linear retracing technique with a needle (27 or 30G) or cannula (25 or 27G). One syringe (1 to 1.2ml) is enough for the initial treatment of both lips, with the option of a touch-up two to four weeks later. The augmentation lasts around 12 months after one or two treatments, but this depends on various factors.

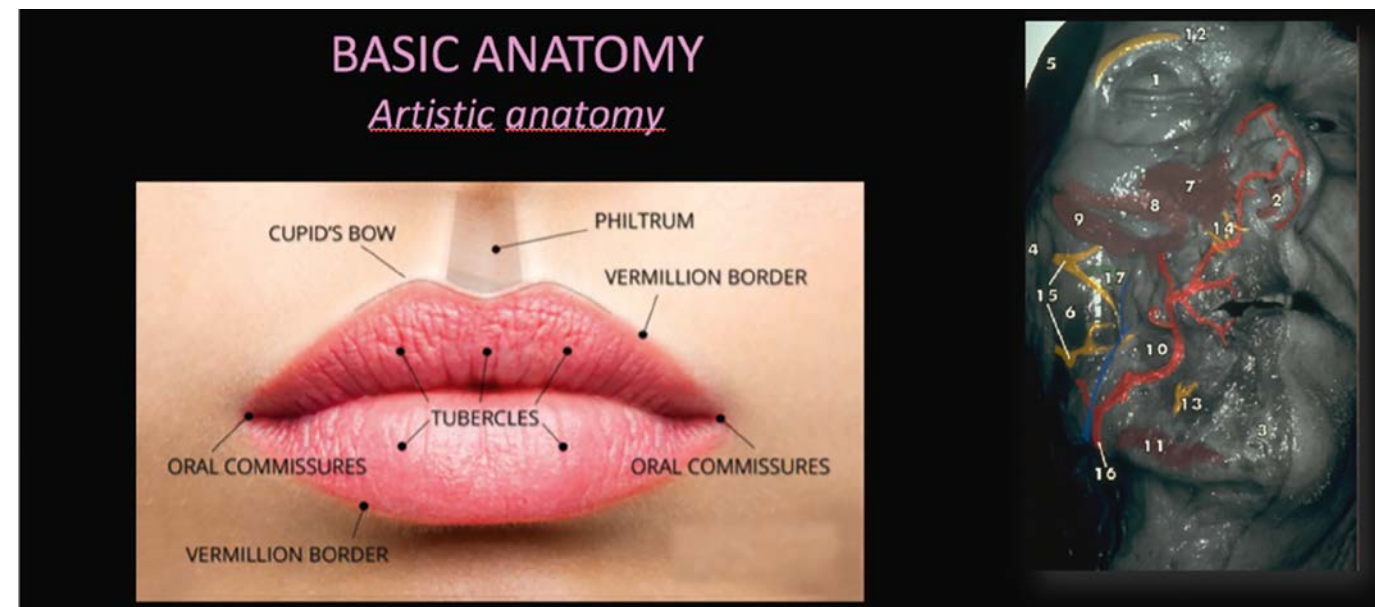


Photo 1

« LE MASSAGE EST ESSENTIEL. »

“MASSAGE IS ESSENTIAL.”

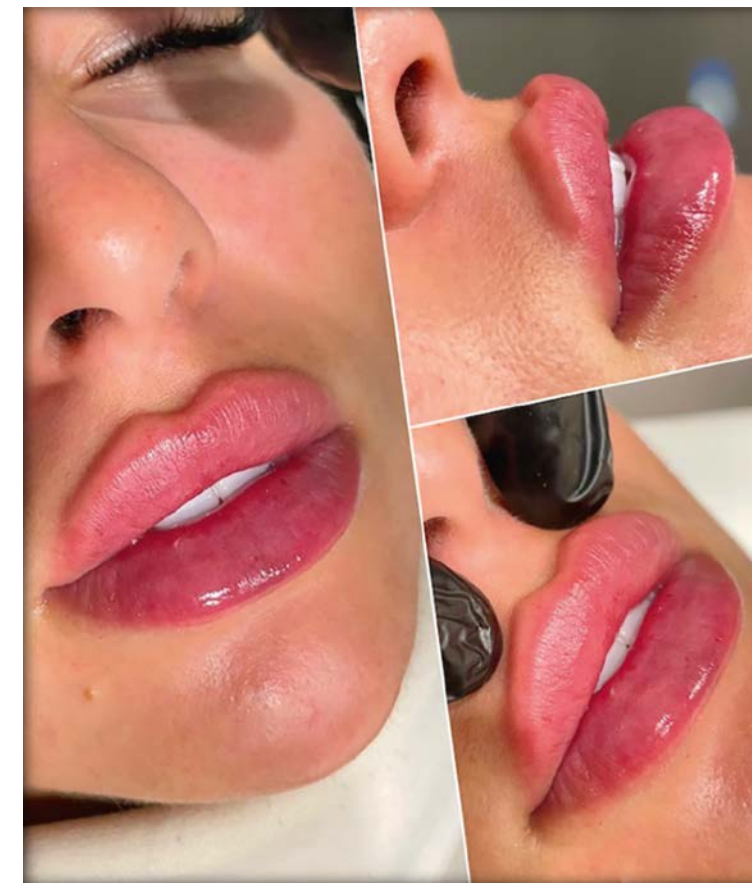

Photo 2 : Résultat « russian lips » avec verticalisation des 2 lèvres.
Photo 2: Results of a "Russian Lips" procedure to increase the height of both lips.

du contour des lèvres constitue en outre la première étape du traitement du code barre avec injection verticale du produit dans le démarrage des petites rides péri buccales.

L'INJECTION DU VOLUME DES LÈVRES ET LES « RUSSIAN LIPS »

La demande d'injection d'acide hyaluronique sur les lèvres peut être due à un défaut morphologique dont les lèvres sont trop fines et donc peu attrayantes, mais c'est plus souvent une volonté de rendre sensuellement plus attrayantes des lèvres d'épaisseur normale. Cela peut être fait en injectant un produit modérément réticulé, ou « spécifique à la lèvre », dans la lèvre rouge, parallèle à l'ourlet, tout le long de la lèvre supérieure et dans la partie médiane de la lèvre inférieure, en pratiquant parfois si cela est nécessaire, 2 lignes d'injection parallèles. S'il est nécessaire de verticaliser les lèvres, nous recommandons l'utilisation d'aiguille 27 ou 30 G. Le point d'entrée se fait au niveau de la zone de jonction lèvre - lèvre blanche et nous déposons en techniques rétro-traçantes soit en lignes simples soit en éventail (technique des « russian lips », photos 2, 3 et 4). ●

AVANT / APRÈS
BEFORE / AFTER

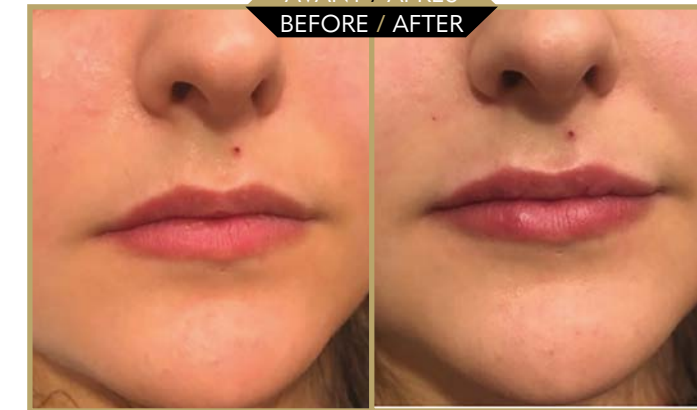

Photo 3 : Exemples de résultats. Patiente 22 ans. Injection une seringue entière (1 ampoule Lip-soft Art filler). (0,4 cc dans la lèvre supérieure et 0,6 cc dans la lèvre inférieure). Collection Dr F. & M. BRACCINI.

Photo 3: Example results. 22-year-old patient. Injection of a full syringe (1 blister of Lip-soft Art Filler). (0.4cc in the upper lip and 0.6cc in the lower lip). Dr F. & M. BRACCINI's collection.

AVANT / APRÈS
BEFORE / AFTER

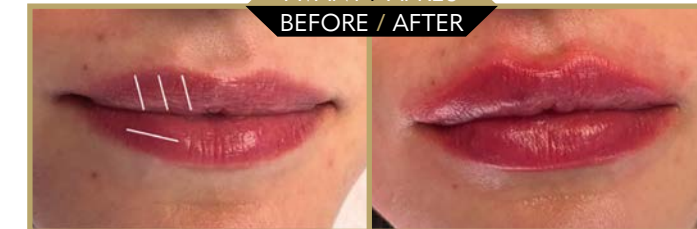

Photo 4 : Femme 27 ans. 1 Ampoule de 1,2 ml Art Filler Universal Technique « russian lips ».

Photo 4: 27-year-old woman. 1 blister of 1.2ml Art Filler Universal, "Russian Lips" technique.

INJECTING THE CONTOUR OF THE LIPS

The injections are carried out with a needle or cannula, starting from the outer third of the lip. By holding the syringe or cannula parallel to the longitudinal axis of the lip, the product is injected all the way along the vermillion border, using the retracing technique. It is essential to then massage the product in and position it correctly. Filling the contour of the lips is the first step in treating barcode lines. We inject the product vertically where the small peri-buccal lines start.

INJECTING VOLUME INTO THE LIPS AND THE "RUSSIAN LIPS" TREATMENT

Hyaluronic acid might be injected into the lips to address a morphological defect where the lips are too thin and therefore not deemed attractive enough, but it is more often requested to make lips of a "normal" thickness look more sensual and appealing. This can be done by injecting a moderately reticulated or "lip-specific" product into the fleshy part of the lip, parallel to the cupid's bow, all the way along the upper lip and into the middle part of the lower lip. If necessary, we can make two parallel injection lines. If we need to increase the lips' height, we recommend using a 27 or 30G needle. The entry point is made on the vermillion border and we use the retracing technique, either in single lines or in a fan pattern ("Russian Lips" technique, photos 2, 3 and 4). ●