ORL - PNEUMO - ALLERGO
MAI 2003 N°166
OPA PRATIQUE
Mensuel – 16e année – 4,57 €

TECHNIQUE

Intérêt de l'endoscopie dans la chirurgie de l'oreille moyenne

F. BRACCINI, Y. SABAN, Nice

L'endoscopie a donné à la chirurgie de l'oreille moyenne un nouvel élan en permettant notamment de contrôler de façon parfaite tous les recoins de l'oreille moyenne. Elle s'inscrit pleinement dans le développement du concept de la chirurgie minimale invasive.

Comme pour les autres domaines de notre spécialité, l'otologie s'est enrichie ces dernières années des bénéfices apportés par l'introduction d'endoscopes courts dans les cavités de l'oreille moyenne.
En France, l'oto-endoscopie a vu le jour avec les travaux du Pr J.-M. Thomassin (1983) qui a en outre contribué à la fabrication d'endoscopes et d'une instrumentation spécifiques. Il a également été le promoteur de techniques sous guidage endoscopique exclusif.
Si pendant près de cinquante ans le microscope opératoire a permis des progrès décisifs dans la chirurgie des cavités de l'oreille moyenne, son utilisation s'est heurtée à l'existence d'inévitables angles morts, notamment au niveau du rétrotympanum et de la région de l'épitympanum antérieur.
Les endoscopes, dont l'utilisation nécessite au préalable un entraînement sur pièces anatomiques, permettent de simplifier certaines voies d'abord chirurgicales, optimisent le contrôle des reliefs tympaniques et le fond des poches de rétractions. Ils permettent également, par la vérification de la qualité d'exérèse du cholestéatome, de baisser les taux de cholestéatomes résiduels et d'effectuer des révisions a minima. Sans être une révolution dans cette chirurgie, les oto-endoscopes représentent cependant une évolution incontournable dans notre spécialité.

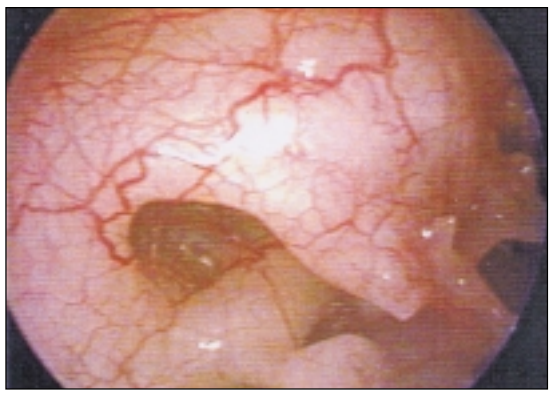

Figure 1. Endoscopie de la fenêtre ronde.

Considérations anatomiques

L'introduction des endoscopes dans l'oreille moyenne donne une exposition magnifiée des reliefs, mais les différentes angulations utilisées nécessitent l'apprentissage d'une « nouvelle anatomie ». L'oto-endoscopie est particulièrement intéressante dans le contrôle de la région des fenêtres, au niveau de l'épitympanum antérieur et surtout au niveau du rétrotympanum.

La région des fenêtres

L'endoscopie, avec des optiques de 0° et 30°, autorise une analyse fine de l'arche stapédienne, à la recherche d'une fracture antérieure. Elle est également très utile pour l'examen de la fenêtre ronde dans le cadre des fistules périlymphatiques (visualisation du tympan secondaire sans fraiser le rebord osseux de la fenêtre cochléaire) *(figure 1)*.

L'épitympanum antérieur

Son examen est gêné en vision directe au microscope *(figures 2 et 3)* par :
– l'obliquité du tegmen ;

Figue 2. Vue en fuite des osselets dans l'attique. Le contrôle en vision directe n'est pas possible en totalité.

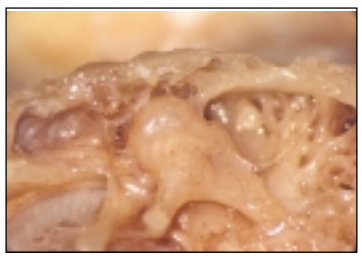

Figure 3. Notez la profondeur vers l'avant de l'épitympanum antérieur.

Suite page 2

Sommaire

TECHNIQUE
Intêret de l'endoscopie dans la chirurgie de l'oreille moyenne 1
F. BRACCINI, Y. SABAN

AVIS D'EXPERT
La prévention de l'asthme et des maladies allergiques 1
F. RANCÉ

ARTICLE DU MOIS
Effets à long terme de l'immunothérapie sublinguale chez des enfants pésentant un asthme lié aux allergènes d'acariens 7
A. SABBAH

FRONTIÈRES
Les tumeurs cutanées de la face et leur réparation 7
M. ROUDAIRE

MISE AU POINT
Allergies aux pollens exotiques (2) les pollens de palmiers 10
M. RAFFARD

EXPLORATIONS

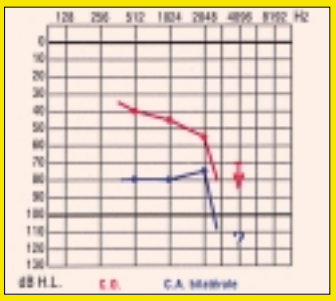

Audiométrie comportementale du très jeune enfant : le ROC surpassé ? (2) Exemples cliniques
M. DELAROCHE
Lire page 12

CONGRÈS
Parasitoses et allergies 13
P. MOLKHOU

INFOS LABOS 16

AVIS D'EXPERT

La prévention de l'asthme et des maladies allergiques

F. RANCÉ, Hôpital des Enfants, Toulouse

La prévalence de l'asthme, de la dermatite atopique et de la rhinoconjonctivite allergique chez l'enfant a considérablement augmenté au cours des trente dernières années. La prévalence cumulée est estimée à 7-10 % pour l'asthme, 15-20 % pour la dermatite atopique, 10-15 % pour la rhinoconjonctivite allergique et 1-8 % pour les allergies alimentaires.

Les maladies allergiques sont un problème majeur de santé publique dans les pays industrialisés. Elles sont source de morbidité. L'asthme, la maladie chronique la plus fréquente de l'enfant, est responsable d'un absentéisme scolaire non négligeable.
Cette augmentation observée en parallèle des affections auto-immunes et allergiques est bien liée à un déficit des mécanismes régulateurs et non à la théorie d'une voie prédominante Th1 ou Th2, anciennement retenue.
La prévention primaire de l'asthme et des maladies allergiques est actuellement utopique. Les difficultés de la prévention primaire sont certainement associées aux données récentes concernant l'environnement, avec un risque d'accru d'allergie dans notre mode de vie « propre ».
La prévention secondaire est probablement nécessaire. Peut-être l'immunothérapie spécifique trouve-t-elle ici une place de choix. La prévention tertiaire est devenue indiscutable. Un seul élément réunit les différents aspects de la prévention : le tabac qui altère le développement des voies aériennes et favorise la sensibilisation aux allergènes. Il reste également à déterminer les effets de la pollution de l'air, non seulement à l'extérieur mais aussi à l'intérieur des bâtiments. Il faut également préciser le rôle d'autres facteurs récemment mis en avant comme l'obésité, la diététique (sel, antioxydants, oméga-3 et oméga-6, etc.), la flore intestinale et les probiotiques, les infections virales ou bactériennes ainsi que les vaccinations. Il est donc indispensable de conduire des études randomisées, contrôlées et prospectives sur la prévention de l'asthme et des allergies, afin de connaître les effets des mesures de prévention.

Allergènes et manifestations atopiques

Il est primordial de déterminer s'il existe un lien direct (ou indirect) entre les allergènes de l'environnement (*D. pteronyssinus*, epithelia de chat, etc.) et le déclenchement de l'asthme.
Une équipe berlinoise, en suivant prospectivement pendant

Suite page 5

suite de la page 1

– l'existence fréquente de reliefs supérieurs irréguliers ;
– la lame osseuse prémalléaire (cog), qui isole en avant d'elle la fossette sus-tubaire.
Cette région est un des sièges de prédilection des cholestéatomes résiduels et requiert par conséquent un examen attentif.

Le rétrotympanum

En retrait par rapport au sulcus, il ne peut pas être examiné en vision directe et nécessite obligatoirement l'utilisation des optiques 30°, 45° ou 70° *(figure 4)*.

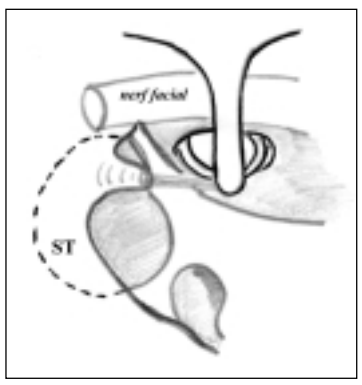

Figure 4. Situation en retrait du sinus tympani.

On lui reconnaît une systématisation (ANDREA) en étoile à 5 branches qui délimitent 4 régions *(figure 5)* :
– supéro-externe ou récessus facial (RF) ;
– inféro-externe ou fossette de Grivot (FG) ;
– supéro-interne ou sinus tympani de Proctor (STPP) ;

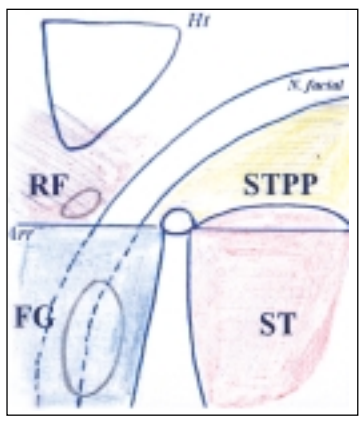

Figure 5. Systématisation du rétrotympanum.

– inféro-interne ou sinus tympani (ST), région la plus importante.

● Le sinus tympani est une dépression constante, appartenant à la paroi postérieure de la caisse et limitée par *(figures 6 et 7)* :
– le promontoire, en dedans et en avant ;

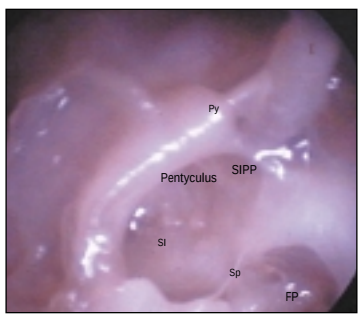

Figure 6. Vue éclatée du rétrotympanum sur pièce anatomique. Notez l'importance relative du sinus tympani dans la gouttière postérieure.

– l'éminence et la crête pyramidale en dehors ;
– le ponticulus et la crête tympanique postérieure en haut ;
– le subiculum du promontoire en bas, qui forme un pont osseux tendu entre la proéminence styloïde en dehors et le promontoire juste au-dessous de la fenêtre cochléaire.

Figure 7. Sinus tympani : approche endoscopique.

Le sinus tympani constitue la cavité la plus grande de toutes les fossettes de la paroi postérieure, avec une profondeur variable suivant les sujets.
Lors de nos travaux, sa profondeur moyenne était de 3,96 mm et nous n'avons pas trouvé de sinus tympani dépassant 8 mm de profondeur.

Le sinus tympani constitue la cavité la plus grande de toutes les fossettes de la paroi postérieure.

Il peut présenter un prolongement postérieur et supérieur dans 12 % des cas, s'étendant en dedans de l'aqueduc de Fallope, vers le canal semi-circulaire latéral. Sa profondeur et son accès sont très variables selon les cas, mais son examen nécessite l'utilisation d'optique à 30° ou 70°.
La classification du Pr Thomassin, en trois catégories montre que le sinus tympani est le plus souvent d'accès difficile (sous optique 70°) *(figure 8)*.

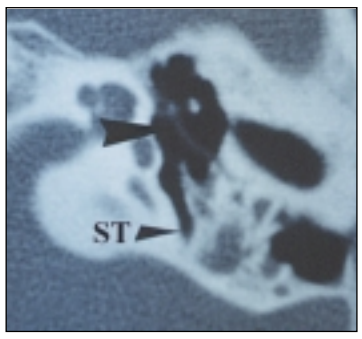

Figure 8. Scanner coupe axiale. Notez la profondeur du sinus tympani (flèches).

Les applications cliniques de l'oto-endoscopie

En pratique de consultation, les endoscopes présentent de nombreux intérêts :
– examen magnifié de la surface tympanique ;
– contrôle et surveillance des poches de rétractions ;
– diagnostic et surveillance des cholestéatomes opérés *(figures 9 et 10)*.

Les applications chirurgicales de l'oto-endoscopie

La pratique de l'oto-endoscopie nécessite des conditions d'examen rigoureuses :
– un matériel performant (endoscopes, camera, lumière froide) ;
– la connaissance de cette anatomie endoscopique complexe ;

SYMBICORT
210/270

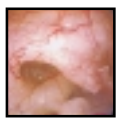

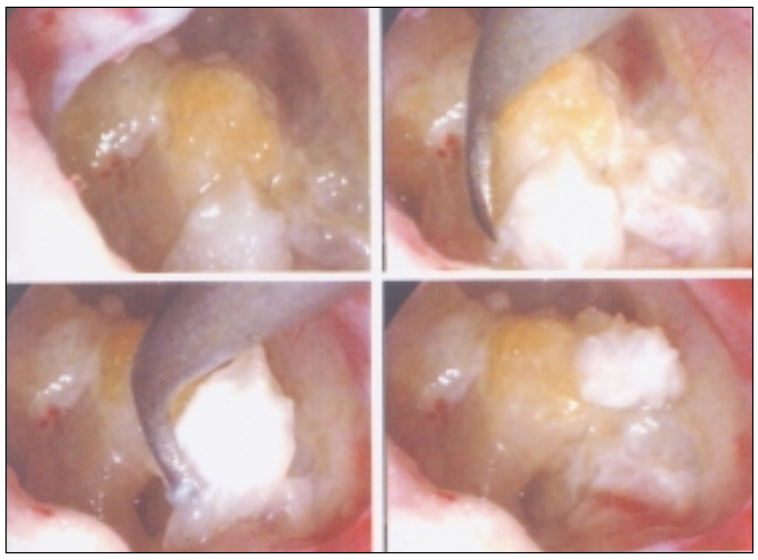

Figure 9. Cholestéatome attical : examen endoscopique.

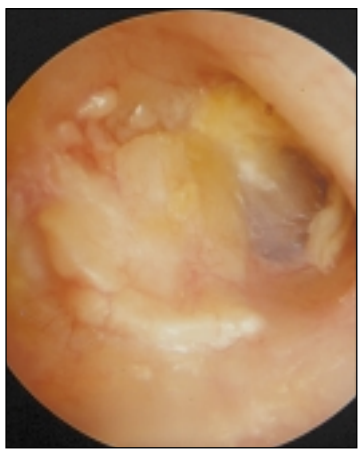

Figure 10. Aspect oto-endoscopique d'un cholestéatome parfaitement contrôlé au niveau de sa rétraction.

– une technicité adaptée, car les risques de traumatisme de la chaîne ossiculaire ou de réchauffement du nerf facial sont présents ;
– une collaboration étroite avec l'anesthésiste pour contrôler le saignement qui représente un handicap majeur dans la chirurgie de l'oreille moyenne.
Le plus souvent, l'endoscope n'est qu'un complément du microscope et ce n'est qu'exceptionnellement que la chirurgie est effectuée sous contrôle endoscopique exclusif.

Dans la chirurgie ossiculaire

La vision directe du microscope trouve ses limites pour un examen précis de la branche antérieure de l'étrier et pour l'analyse des fenêtres (fuite de périlymphe). L'oto-endoscopie permet ainsi de contrôler l'intégrité du tympan secondaire et la continuité columellaire *(figure 11)*.

Dans la chirurgie de l'otite chronique

Même si certains auteurs effectuent des « prouesses » sous endoscope dans la chirurgie des poches de rétractions ou du cholestéatome, nous considérons l'utilisation des optiques comme un complément du microscope opératoire.

● Au cours de la chirurgie d'exérèse initiale du cholestéatome

–En peropératoire, l'oto-endoscopie permet une analyse initiale qui renseigne sur l'extension postérieure de la poche et éventuellement d'effectuer une exérèse en continuité par voie du conduit après une atticotomie complémentaire modérée (« technique de Bondy a minima »). Le décollement de la poche est conduit sous guidage endoscopique. Le fraisage des cavités postérieures peut ainsi être évité. L'intervention est alors plus rapide et les suites plus simples.

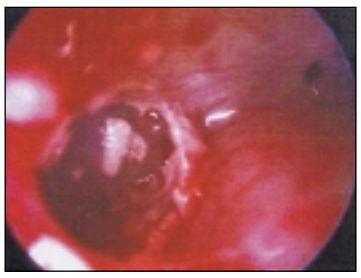

Figure 11. Contrôle endoscopique parfait du tympan secondaire (fenêtre ronde).

–En cas de tympanoplastie en technique fermée (premier temps) la qualité d'éradication des fragments épidermiques est contrôlée en totalité, notamment au niveau du rétrotympanum et de l'épitympanum antérieur *(figure 12)*. Comme l'ont montré de nombreux travaux, les taux de cholestéatomes résiduels en sont ainsi nettement diminués.

Figure 12. Ablation d'un reliquat épidermique à la fin de l'éradication d'un cholestéatome opéré en technique fermée.

● Lors des révisions chirurgicales

Malgré l'introduction des optiques et la sécurité qu'ils génèrent dans la qualité d'exérèse du cholestéatome, la chirurgie de ce dernier répond, pour la plupart des auteurs, à une chirurgie en deux temps, avec une révision effectuée entre le 12e et le 24e mois.
Si, durant le temps d'exérèse initial du cholestéatome, l'endoscopie représente un complément de la chirurgie sous microscope, auquel elle ne saurait se substituer, elle constitue en revanche, lors du deuxième temps, un **nouveau concept de chirurgie endoscopique sous vidéocontrôle**. Elle permet d'effectuer des abords a minima avec des délabrements chirurgicaux réduits en assurant une qualité de contrôle optimale *(figures 13 et 14)*.
Ces contrôles, qui peuvent être réalisés en ambulatoire, sont mieux acceptés par les patients, qui ne comprennent pas toujours la nécessité de réviser une oreille asymptomatique.
Bien évidemment, la voie a minima n'a aucun intérêt lorsque l'examen endoscopique

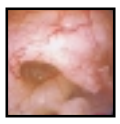

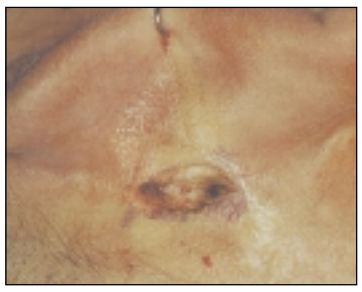

Figure 13. Incision cutanée rétro-auriculaire a minima.

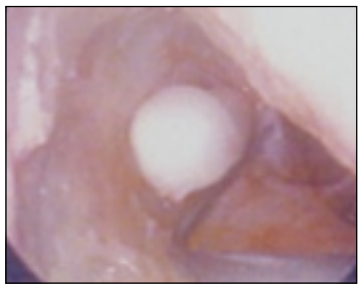

Figure 14. Ablation d'une perle de cholestéatome résiduel dans le défilé attical sous contrôle endoscopique et par une voie a minima.

montre l'existence d'une récidive de cholestéatome *(recurrent cholesteatoma)*.

La nécessité d'un *second look* et son opportunité reposent sur les résultats de la surveillance clinique (endoscopie, audiométrie), mais également de l'imagerie. Trois situations peuvent être rencontrées :
– en cas de stabilité tympanique avec résultat auditif « correct » et lorsque le scanner montre des cavités bien aérées : la révision n'est pas utile ;
– en cas de contrôle otoscopique parfait et d'une ventilation normale des cavités de l'oreille moyenne au scanner, le second temps ne se justifie que pour améliorer l'audition à la convenance du patient. Dans ce cas de figure, l'endoscopie ne présente pas d'intérêt particulier ;
– en cas de contrôle otoscopique normal mais avec présence d'opacités sur le scanner, la révision nous paraît indispensable et peut être conduite par une incision a minima (2 cm) dans le sillon rétro-auriculaire (« révision a minima »). Elle autorise, par l'introduction de l'optique, le balayage de toutes les cavités de fraisage et, en cas de cholestéatome résiduel, son ablation. Cette révision sera d'autant plus rapide que les opacités constatées correspondent à des perles isolées. Lorsqu'il s'agit d'opacités diffuses, la présence d'un cholestéatome résiduel est constatée avec une fréquence d'environ 30 %. L'ablation de ces perles résiduelles peut parfois être plus laborieuse (perles volumineuses, saignement, tissu inflammatoire) et justifier un élargissement de la voie d'abord.

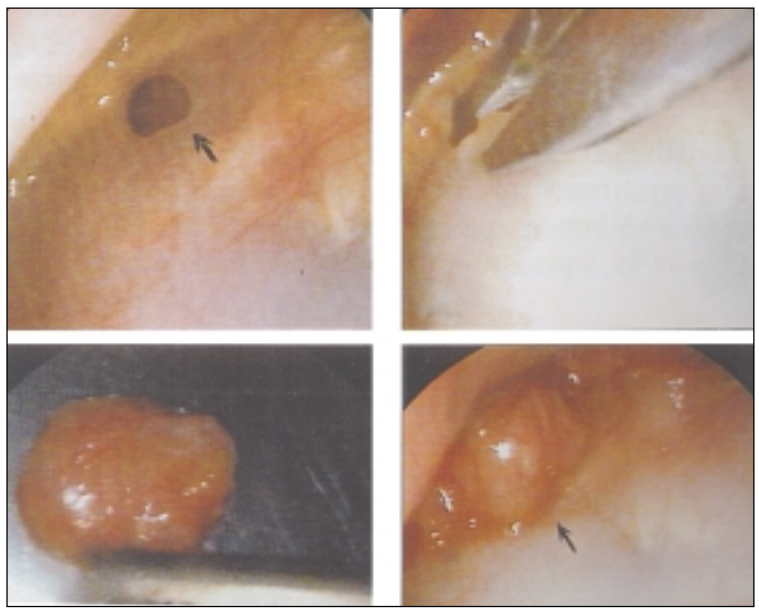

Figure 15. Myringoplastie avec greffon adipocytaire pour perforation tympanique très antérieure. Intérêt de la mise en place sous contrôle endoscopique.

L'oto-endoscopie est particulièrement intéressante dans les révisions pour suspicion de perles résiduelles isolées et de petite taille.

Dans les perforations tympaniques

Certaines perforations tympaniques antérieures ou inférieures ne peuvent être analysées de façon complète sous microscope (vision directe), en raison de l'anatomie parfois tortueuse du conduit auditif externe.
L'endoscopie contourne ces obstacles et permet même d'effectuer des myringoplasties par voie du spéculum sans fraisage de CAE en appliquant au travers de la perforation (technique du « bouchon de champagne ») des greffons cicatrisants (graisse autologue) *(figure 15)*.

Conclusion

L'oto-endoscopie n'est pas une fin en soi mais un moyen supplémentaire pour contrôler de façon parfaite tous les recoins de l'oreille moyenne. Elle s'inscrit pleinement dans le développement des concepts de chirurgie minimale invasive.

Pour en savoir plus

• Ayache S, Braccini F *et al*. The myringoplasty with fat graft, an original procedure. *Otol Neurotol*. À paraître 2002.
• Braccini F. Apport de la chirurgie sous guidage endoscopique dans le deuxième temps du cholestéatome de l'oreille moyenne. Thèse de Médecine Marseille 1998. 165 p.
• Braccini F, Thomassin JM. Bases anatomiques et anatomie endoscopique du rétrotympanum. *J F ORL* 1999 ; 48 : 153-61.
• McKennan KX. Endoscopic second look mastoidoscopy to rule out residual epitympanic/mastoid cholesteatoma. *Laryngoscope* 1993 ; 103 : 810-4.
• Tarabichi M. Endoscopic management of acquired cholesteatoma. *Am J Otol* 1997 ; 18 : 544-9.
• Thomassin JM, Korchia D, Duchon-Doris JM. Endoscopic-guided otosurgery in the prevention of residual cholesteatomas. *Laryngoscope* 1993 ; 103 : 939-43.
• Thomassin JM, Braccini F. Place de l'imagerie et de l'endoscopie dans la surveillance et la prise en charge des cholestéatomes opérés en technique fermée. *Rev Laryngol Otol Rhinol* 1999 ; 120 : 75-81.
• Thomassin JM, Braccini F, Paris J *et al*. La chirurgie sous guidage endoscopique dans le deuxième temps du cholestéatome de l'oreille moyenne. *J F ORL* 1999 ; 48 : 147-52.
• Thomassin JM, Braccini F, Paris J. Endoscopic second look procedure in cholesteatoma surgery. *In: Wackym PA, Rice DH, Schaeffer SD Minimally Invasive Surgery of the Head, Neck and Cranial Base.* Lippincott Williams and Wilkins ed, 2002 : 37-44.

LETEK
210/270