body language

N°15

Le Magazine International de la Médecine Esthétique et Anti-Âge
bodylanguage.fr

20 ans en BEAUTÉ

TENDANCES ET HAUTE TECHNICITÉ DE LA MÉDECINE ESTHÉTIQUE NOUVELLE GÉNÉRATION

TOXINE BOTULIQUE
injections en 3D
pour le bas du visage

IMCAS
20ème anniversaire
du congrès

FILS PDO
techniques et utilisation
dans le traitement du corps

La TOXINE BOTULIQUE dans le bas du visage, DÉJÀ LE FUTUR ?

Principalement utilisée pour le tiers supérieur du visage, la toxine s'avère esthétiquement très intéressante pour le tiers moyen et inférieur. Cependant, le réseau musculaire plus important et complexe de ces régions, rend les injections délicates et exige une parfaite connaissance anatomique. Dr Frédéric BRACCINI insiste ici sur l'importance d'avoir une notion en 3D des muscles, pour gérer avec précision la profondeur des injections et garantir un résultat équilibré et respectueux des expressions naturelles du visage.

Photo : Roman Egoshin

Avec l'acide hyaluronique, la toxine botulique représente l'un des deux piliers fondamentaux de l'essor de la médecine esthétique moderne.

L'utilisation de toxine botulique en esthétique a été initialement indiquée pour le traitement des rides de la glabelle. Elle est actuellement autorisée dans trois indications : les rides de la glabelle, les rides de la patte d'oie et les rides frontales.

La connaissance anatomique relativement simplifiée et les jeux de balance de la partie supérieure du visage, permettent d'utiliser la toxine botulique de façon aisée pour effacer les rides de cette région.

La multiplication des actes d'injection, la sécurité des produits, la maîtrise de leur diffusion, et une connaissance anatomique encore plus approfondie, permettent aujourd'hui d'utiliser la toxine botulique au niveau du tiers moyen et du tiers inférieur du visage.

Cependant, à la partie basse du visage, le nombre d'unités musculaires est très important, et les imbrications entre les différentes fibres sont parfois très complexes, rendant des indications d'utilisation de cette toxine, beaucoup plus subtiles.

Les études de consensus ne sont actuellement pas validées et les populations étudiées souvent insuffisantes. Ainsi, il nous est permis aujourd'hui de dégager à la lumière de notre expérience et des résultats de ces publications scientifiques, une stratégie d'utilisation de toxine botulique dans le tiers inférieur.

Le maintien d'équilibre des expressions de la face doit rester la priorité et les injections de toxine, à la fois en topographie et en quantité de produit, doivent être particulièrement prudentes dans cette portion basse du visage.

Bases anatomiques

Dans le cadre de l'utilisation de la toxine botulique, la connaissance anatomique est le préalable indispensable, à la fois pour une efficacité optimale, mais également pour éviter des complications liées à des diffusions sur des muscles adjacents.

Cette anatomie est bien entendu une anatomie descriptive statique, mais elle doit aussi intégrer les facteurs dynamiques, propres à chaque individu.

La connaissance des limites de chacun des muscles est nécessaire, car l'injection de toxine botulique entraîne une diffusion d'environ 1 cm autour de ce point, et les conséquences de cette diffusion doivent être bien maîtrisées.

La notion d'anatomie 3D est ici essentielle.

La connaissance anatomique en trois dimensions permet de trouver la bonne profondeur pour l'injection de toxine botulique.

Parmi tous les muscles que nous décrirons, une attention spéciale est accordée aux muscles 3D (P. Trevidic et coll. 2015), que sont le *levator labii superioris alaeque nasi*, le *depressor anguli oris, et le mentalis*. Tous ces muscles ont une insertion profonde, différente de leur insertion superficielle.

Les repères avant l'injection se feront au repos, mais également lors de la contraction musculaire, essentiellement lorsqu'il s'agit de la position du coin de la bouche.

D'autres éléments nous apparaissent importants, comme les plaques motrices.

Selon les travaux de Happak Wl. et coll., les plaques motrices peuvent être réparties de façon homogène dans le muscle ou plutôt concentrées dans une portion du muscle. L'injection de toxine au niveau de la plaque motrice assure ainsi le maximum de blocage de la contraction neuromusculaire et donc d'efficacité.

Pour chaque muscle, ses dimensions, ses limites, sa puissance et la localisation des plaques motrices sont autant d'éléments à prendre en considération pour un traitement optimal et sûr. On appréciera également les asymétries éventuelles que l'on pourra soit corriger soit préserver en fonction de la volonté du patient.

Les différentes cibles musculaires de la toxine botulique ▲

Le muscle masséter

Avec le muscle temporal, c'est le principal muscle masticateur.

Le muscle masséter est un muscle puissant, qui répond sur le plan esthétique à la partie verticale de la ligne mandibulaire. Le muscle masséter est un muscle court, quadrilatère, étendu entre l'arcade zygomatique et le corps de l'os zygomatique, jusqu'au bord inférieur et à la face latérale du ramus mandibulaire. Il est constitué de deux faisceaux, superficiel antérieur et profond postérieur.

Dessin et situation du muscle masséter droit

Ce muscle apparaît parfois hypertrophique, souvent bilatéralement. L'hypertrophie du muscle masséter est également très souvent associée ou corrélée selon de nombreux auteurs au bruxisme.

La myorelaxation induite par la toxine botulique au niveau du muscle masséter permettra d'adoucir la vision de face, en donnant une forme plus attractive et en restaurant une forme triangulaire de la face. ▼

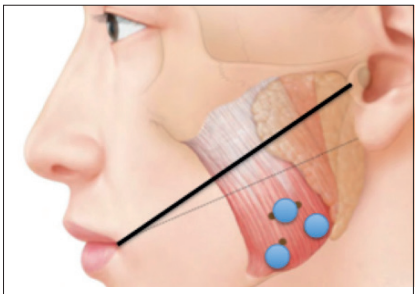

Points d'injection (cercles bleus) du muscle masséter, au nombre de 2 ou 3 par muscle

Les quantités utilisées pour l'injection de toxine botulique dans les muscles masséter sont très hétérogènes sur les études de la littérature, et il est rapporté des quantités variant de 10 unités à 50 unités par muscle, selon les cas et selon les auteurs. ▼

Les plaques motrices du muscle masséter étant localisées à la partie centrale et inférieure du muscle, les injections devront se faire à ce niveau. Il faudra également prêter attention pour rester au moins un centimètre en arrière du bord antérieur du muscle, afin d'éviter des diffusions vers d'autres groupes musculaires plus antérieurs.

Les injections se feront en dessous d'une ligne, tracée entre le coin de la bouche et le cartilage tragal.

Nous pratiquons deux ou trois injections dans cette portion inférieure du muscle, en profondeur, en pleine épaisseur. L'injection de toxine va permettre une diminution de taille du masséter, qui apparaîtra progressivement après plusieurs mois. Cette diminution d'épaisseur entraînera également une modification de forme de l'angle mandibulaire et de la partie latérale inférieure de la face, la diminution de volume de ce muscle masséter pouvant aller jusqu'à 30 %, selon certains auteurs (Park et al.).

La dose que nous recommandons par muscle est entre 10 et 50 UI selon les indications (injection d'appoint ou injection principale pour bruxisme associé).

Affinement de la partie verticale de la ligne mandibulaire après injection de 50 UI toxine botulique par coté

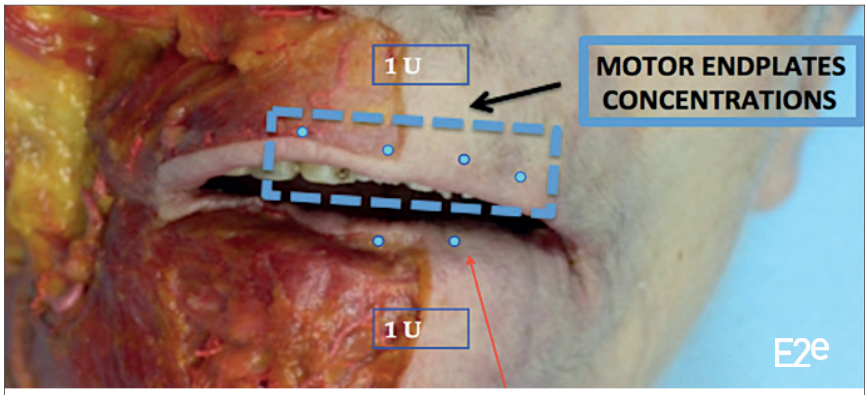

Situation anatomique et localisation des plaques motrices © Expert2expert

Le muscle Orbicularis Oris ▲

Il est responsable des rides dites du « code barre ».

Il s'agit d'un muscle concentrique, elliptique, organisé autour de l'orifice buccal. Son rôle sphinctérien en fait un muscle essentiel dans les fonctions alimentaires, et dans les fonctions d'expression et de communication. L'utilisation de toxine doit être extrêmement prudente.

Injection du muscle orbicularis oris (points symétriques et alignés verticalement)

On décrit deux parties distinctes : une partie marginale et une partie périphérique. Les injections de toxine sont très superficielles, positionnées dans les rides, au niveau du bord du vermillon, dans la partie médiane de chaque hémilèvre, zone élective de présence des plaques motrices. ▲

Il est fondamental de ne pas s'approcher à moins d'un centimètre du modiolus, au risque d'entraîner des diffusions latérales du produit. Les points d'injection verticaux supérieurs et inférieurs doivent être en outre alignés sur la ligne verticale.

L'efficacité de la toxine botulique sur ces rides péri-orales est moins marquée que sur les autres régions, avec un retour de la motricité qui se fait généralement plus vite.

La dose injectée maximale que nous recommandons est de 4 points de 1UI au niveau de la lèvre supérieure et de 2 points de 1 UI à la lèvre inférieure.

Le muscle Depressor Anguli Oris (DAO)

Il est responsable pour l'essentiel de « l'amertume », expression négative majeure de la face.

Il s'agit d'un « muscle 3D », triangulaire, avec une large base au niveau de la ligne mandibulaire et une terminaison au niveau de la région de la commissure labiale de façon plus superficielle. L'origine basse, et donc osseuse, est profonde, et la terminaison est superficielle et supérieure. ▼

L'injection du DAO devra se faire à distance du *modiolus*, en profondeur au niveau de la naissance du muscle dans sa partie mandibulaire et dans la moitié externe du muscle. ▲

L'expression d'amertume avec inversion des commissures buccales vers le bas sous l'effet de la contraction du muscle DAO (Sculpture Philippe Faraut)

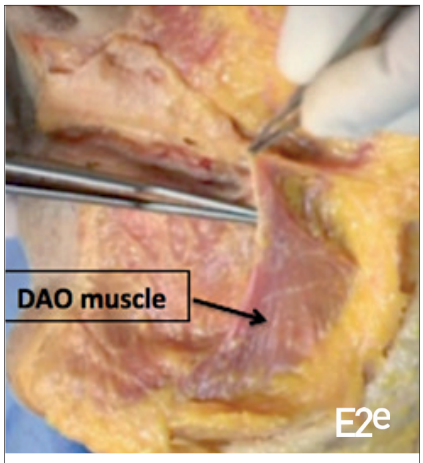

Situation anatomique du muscle DAO gauche. A noter, sa large attache osseuse inférieure et sa terminaison supérieure superficielle au niveau du modiolus © Expert2expert

En pratique, afin de trouver le point d'injection idéal, nous traçons une ligne horizontale d'un centimètre en dehors du *modiolus*, puis une ligne verticale qui croisera le rebord mandibulaire, et c'est à ce niveau de croisement avec la branche horizontale de la mandibule que se fera l'injection de la toxine botulique. L'injection doit être bien entendu parfaitement symétrique, en quantité et en topographie.

La dose injectée que nous recommandons est de 4 UI par muscle.

Le muscle risorius ▼

Il est à l'origine de la « fossette du sourire ».

Il s'agit d'un petit muscle d'activité et de dimension très variables, tendu entre le fascia parotidien en dehors et sa terminaison cutanée proche du modiolus en dedans.

Son injection se fera sur le trajet en respectant au moins 2 cm en dehors de la commissure buccale.

La dose injectée que nous recommandons est de 2 UI par muscle.

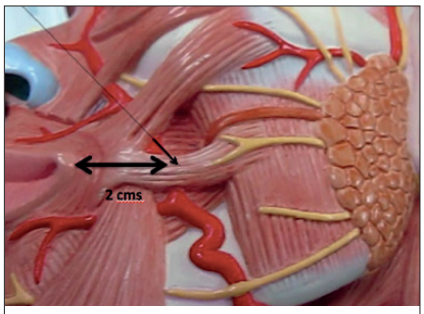

Injection du muscle risorius entre le modiolus et le muscle masseter gauche

Le muscle Labii Inferior Oris (LIO) ▼

Son action est généralement peu importante en clinique, mais il participe au dynamisme de la lèvre inférieure et sa situation anatomique doit être connue notamment en cas d'atteinte unilatérale afin de symétriser les mouvements de la lèvre inférieure. Il peut en effet être le siège d'une atteinte motrice après chirurgie de la glande sous-maxillaire ipsilatérale (blessure des branches de divisions du rameau mentonnier du nerf facial), ou lors d'une diffusion après injection de toxine botulique dans le DAO ou le muscle carré du menton.

La dose injectée que nous recommandons est de 2 UI par muscle.

Paralysie du muscle LIO droit à la suite d'une plaie chirurgicale du rameau mentonnier du nerf facial droit. Symétrisation de la lèvre inférieure par injection du DIO gauche.

Le muscle Levator Labii Superioris Alaeque nasi (LLSAN)

Il est responsable du classique sourire gingival.

C'est un « muscle 3D », long et étroit qui s'étend verticalement depuis son origine supérieure dans le processus frontal de l'os maxillaire, jusqu'à son insertion cutanée inférieure dans la région de la narine latérale (partie nasale), dans la partie supérieure du pli nasolabial, et dans la lèvre supérieure (partie labiale). ▶

Un seul point d'injection (superficiel) est indiqué et nous préférons l'injection proche de sa terminaison cutanée, un cm au-dessus de la partie supérieure du sillon naso-génien, afin de prévenir la diffusion vers les muscles zygomatiques et orbicularis oris. ▶

La dose injectée que nous recommandons est de 2UI par muscle.

Le muscle Depressor Septi Nasi ▶

Quand il est tonique, il participe à la mobilité de la pointe nasale et à la majoration de la cyphose nasale au sourire.

C'est un petit muscle en éventail également « en situation 3D » tendu entre, en profondeur l'épine nasale du maxillaire supérieure et en superficie, vers le haut la région septo-collumellaire, vers le bas le muscle orbicularis oris.

On décrit plusieurs variations de forme et de développement de ce petit muscle, ce qui explique son action très variable selon les individus sur la mobilité de la pointe nasale vers le bas et la fermeture de l'angle nasolabial. Son injection doit se faire dans une direction verticale vers le haut, en deux niveaux, au contact de l'épine nasale en profondeur et au niveau sous-cutané du pied de la columelle.

La dose que nous recommandons est de 4 UI en 2 points (profond et superficiel) de 2 UI.

Le muscle carré du menton ▶

Il est responsable du « menton en peau d'orange ». ▶

C'est un « muscle 3D ». Les fibres musculaires sont orientées verticalement entre, en profondeur l'insertion osseuse et en superficie l'accroche cutanée. Les deux muscles sont séparés sur la ligne médiane par une zone déhiscente en forme de V qui ne contient que de la graisse. Latéralement, le muscle mentalis se connecte au muscle DLI. Il est agoniste avec le DAO (« action en tandem ») pour abaisser la commissure buccale vers le bas et projeter le menton vers l'avant. Les points d'injections doivent être paramédians et symétriques en pleine épaisseur musculaire.

La dose que nous recommandons est de 4UI par muscle.

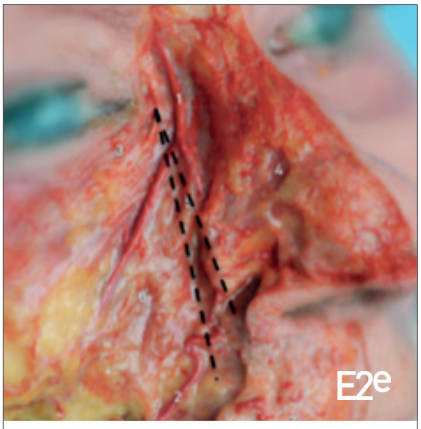

Situation et projection du muscle LLSAN droit entre son insertion osseuse supérieure et sa terminaison superficielle inférieure © Expert2expert

Action de traction de la pointe du nez vers le bas sous l'effet du DSN

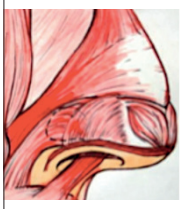

Le DSN, petit muscle tendu entre l'orbiculaire et la columelle

Orientation vers le haut de l'injection du DSN pour éviter d'altérer la dynamique des lèvres

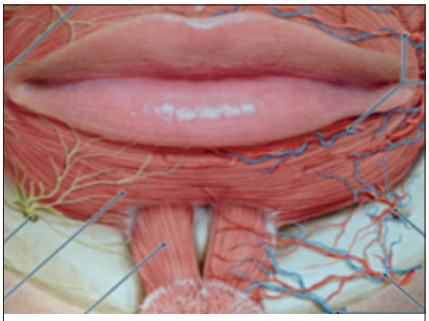

Situation schématique des 2 muscles carrés qui sont déhiscents sur la ligne médiane

Actions synergiques des muscles, carré du menton et DAO

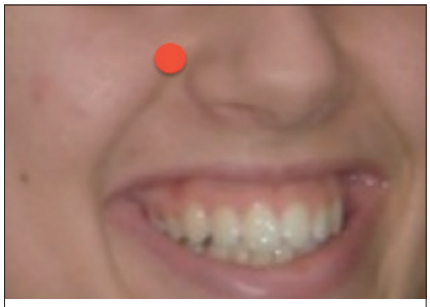

Action du LLSAN entrainant l'ascension de la lèvre supérieure (sourire gingival), associé à un élargissement des narines. Le point d'injection de toxine botulique (cercle rouge) doit rester superficiel en bas.

Le muscle platysma ▶

Il est responsable des « cordes cervicales », parfois l'un des premiers signes visibles du vieillissement du cou.

Le muscle platysma est un muscle superficiel plat, large et mince qui passe sous le mince tissu sous-cutané de chaque côté du cou. Ses fibres s'étendent obliquement vers le haut et vers l'intérieur, depuis le muscle thoracique antéro-supérieur et le muscle deltoïde jusqu'à la mandibule et à la commissure orale.

Il entretient au niveau de la ligne mandibulaire des rapports étroits avec le DAO pour produire une action synergique d'expression négative sur la commissure buccale.

Les bandes platysmales (« fanons ») correspondent à la projection en surface des bords antérieurs des muscles du platysma qui se sont tendus. La relaxation de ces cordes peut permettre d'adoucir « la courbe naturelle » du cou et retarder ou compléter l'action d'un lifting chirurgical. Pour identifier correctement les bandes platysmales et les zones à relaxer, le patient doit contracter avec force le cou en serrant les dents. Chaque bande est saisie individuellement et maintenue fermement entre le pouce et l'index. Les injections sont placées directement dans la bande platysmale à des intervalles de 1,0 à 1,5 cm le long de la bande, en commençant par la mâchoire et en descendant jusqu'au rebord claviculaire.

La dose que nous recommandons est de 2 U par site d'injection espacés de 1 à 2 cm le long des bandes sur les zones saillantes. La dose totale dépend de l'importance des cordes, en moyenne dans notre pratique de 6 à 20 UI par côté.

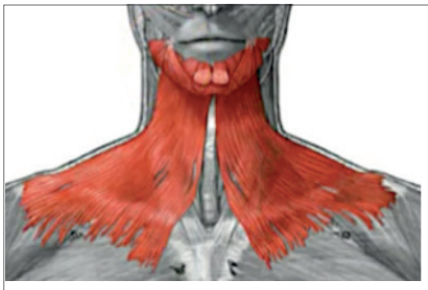

Situation étendue des muscles platysma entre le thorax et la ligne mandibulaire

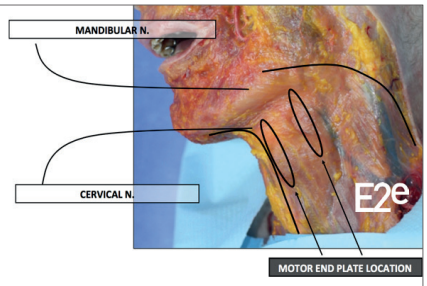

Plaques motrices des muscles platysma et site d'injection de la toxine © Expert2expert

Atténuation des cordes platysmales après injection de 10 UI dans chaque muscle

Conclusion

La simplification de l'anatomie dynamique de la partie basse du visage et la connaissance des modes d'efficacité de la neuro-modulation par la toxine, sont essentiels pour une prise en charge de la partie basse du visage.

La notion d'anatomie en 3D est fondamentale, à la fois pour garantir une précision des injections, mais aussi pour éviter les effets adverses liés aux diffusions.

Une fois cette connaissance anatomique établie, l'injection de la toxine botulique dans le bas du visage peut être parfaitement standardisée.

Dr Frédéric Braccini est Chirurgien Cervico-Facial et exerce sa pratique en thérapeutique et en esthétique. Ancien chef de clinique des universités de Marseille, il fut aussi praticien attaché de l'hôpital Américain de Paris. Il est actuellement responsable du Centre Médical « l'Artistique » à Nice. Auteur de nombreux ouvrages et publications scientifiques, il participe à de nombreux enseignements universitaires et Masterclass. Ancien président de la Société Avancée de Médecine et de Chirurgie Esthétique et Plastique (SAMCEP), il est secrétaire de la Société Française de chirurgie Plastique et Esthétique de la Face, et membre de l'American society of plastic surgeons.

* Crédits photos anatomiques : « Anatomy and botulinum Toxin injections MCV1» www.expert2expert.co.uk

RECOMMANDATIONS PARTICULIERES

Les associations agonistes à connaître pour un traitement optimal

- Muscle carré du menton et DAO
- Muscle LLSN et DSN

« Take Home » messages - Précautions

- Nécessité de marquer avec un crayon dermographique tous les points d'injection
- Utiliser les concentrations usuelles recommandées par l'industrie
- Bien évaluer le diamètre de diffusion de la toxine
- Ne pas associer lors de la même procédure l'injection de toxine et de produits de comblement
- Ne pas injecter les muscles DAO et Risorius dans le même temps

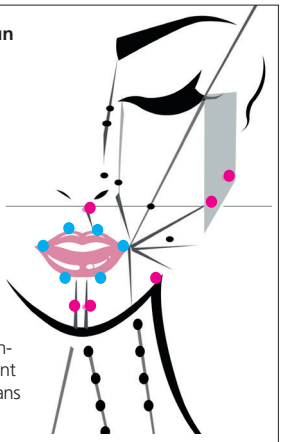

BOTULINUM TOXIN INTERNATIONAL UNITS (IU)
Tous les points = 2IU /point SAUF : Orbicularis oris = 1IU / point
Masseter / Mentalis / DSN / DAO = 4 IU/ point

Bibliographie :

1. Braccini F, Berros Ph, Belhaouari L. La toxine botulique, description et applications cliniques dans le traitement des rides du visage. REV LARYNGOL OTOL RHINOL. 2006;127,1:97-103.
2. Trevidic P, Sykes J, Criollo-Lamilla G. Anatomy of the Lower Face and Botulinum Toxin Injections. Plast. Reconstr. Surg. 136: 84S, 2015.)
3. Happak W et al. Human facial muscles: dimensions, motor endplate distribution, and presence of muscle fibers with multiple motor endplates. Anat Rec. 1997 Oct;249(2):276-84.
4. Ana Paula de Sa Earp et al. The five D's of botulinum toxin: Doses, dilution, diffusion, duration and dogma. Journal of Cosmetic and Laser Therapy. 2008; 10: 93–102
5. Carruthers J, Carruthers A. Aesthetic botulinum A toxin in the mid and lower face and neck. Dermatol Surg 2003;29:468–76.
6. Mee Young Park et al. Botulinum Toxin Type A Treatment for Contouring of theLower Face. Dermatology Surg 2003 ; 29 (5) :477-83.
7. Ingallina F, Trévidic P. Anatomy and Botulinum Toxin Injections. Paris: E2e Medical Publishing/Master Collection 1; 2013.
8. Kane MA. The functional anatomy of the lower face as it applies to rejuvenation via chemodenervation. Facial Plast Surg. 2005;21:55–64.
9. Goldman A, Wollina U. Elevation of the corner of the mouth using botulinum toxin type A. J Cutan Aesthet Surg. 2010;3:145–150.